肩関節　22巻第2号　239-243.1998.

烏口突起インピンジメント症候群に対する烏口突起形成術の成績

北海道大学医学部整形外科
末　永　直　樹・三　浪　明　男

The Clinical Results of Coracoplasty for patients with Subcoracoid Impingement Syndrome

by
SUENAGA Naoki and MINAMI Akio
Department of Orthopaedic Surgery, Hokkaido University School of Medicine

We wish to report the results whose present ten shoulders of nine patients : seven were men and two were women, whose average age was 59.3 years (range 28 to 79 years) ; with subcoracoid impingement syndrome who had undergone a coracoplasty.

The average follow-up was 12.6 months. All the patients had anterior shoulder pain, a positive horizontal adduction test and positive subcoracoid block. Eight patients had undergone surgical procedures, including an anterior acromioplasty in seven patients and osteosynthesis of the coracoid process in one. Coracoplasty was performed after a deltopectoral approach without a complete dissection of the conjoined tendon.

The horizontal adduction test was negative in all the shoulders after the surgery. Eight shoulders had a complete resolution of preoperative symptoms and two shoulders had mild residual discomfort. One of the two shoulders needed a reoperation due to subacromial impingement syndrome.

We concluded that coracoplasty for subcoracoid impingement syndrome is a useful procedure.

Key words : 烏口突起(Coracoid precess)　インピンジメント(Impingement)
烏口突起形成術(Coracoplasty)

原稿受付日1997年11月30日受付

The Shoulder Joint, Vol.22, №2, 239-243, 1998.

はじめに

1985年Gerberら[4]が，coracoid processにおけるimpingement syndromeの概念（以下，烏口突起インピンジメント症候群）と，さらに治療としてcoracoplasty（以下，烏口突起形成術）が有効であることを報告した．その後，烏口突起インピンジメント症候群に対する報告は散見されるが症例報告がほとんどであり，まとまった治療成績の報告[2),3),9)]は少なく，その診断および治療は確立していないのが現状と思われる．

本研究の目的は，烏口突起インピンジメント症候群に対する烏口突起形成術の成績について検討することである．

対象と方法

烏口突起インピンジメント症候群の診断で烏口突起形成術を施行し，6カ月以上経過した9例10肩を対象とした．男性6例，女性3例，年齢は28−79才（平均59.3才）であった．罹患側は右が7肩，左が3肩であった．

原因疾患は，腱板断裂手術後−7肩（広範囲断裂−2肩，部分断裂−5肩），烏口突起骨折後の変形治癒による−1肩，上腕骨頚部骨折変形治癒後−1肩，不明（特発性）−1肩であった（表1）．

表1．症例の概要

症例	年齢	性別	罹患側	原因疾患	JOA score	
					手術前	手術後
1	61	男	左	腱板広範囲断裂術後	54	91
2	72	男	右	腱板広範囲断裂術後	71	93
3	48	女	右	腱板不全断裂術後	55	96.5
4	63	男	左	腱板不全断裂術後	70	95
5	28	男	右	腱板不全断裂術後	77	100
6	74	男	右	腱板不全断裂術後	58	80
7	61	男	右	腱板不全断裂術後	72	98
8	53	女	右	不明	61	73
9	79	女	左	上腕骨頚部骨折変形治癒	57	82
10	54	男	右	烏口突起骨折変形治癒	56	84

症例4及び7は同一症例

診断

烏口突起インピンジメント症候群の診断は，肩関節の前面部痛を主訴とし烏口突起に圧痛を認め，水平屈曲を強制するhorizontal adduction test（図1）にて肩関節の前面部痛が出現し，さらに烏口突起の後方に局所麻酔剤テスト[10]（subcoracoid block：X線透視下に烏口突起の後方に1.5ccの局所麻酔剤である1％リドカインと0.5ccの造影剤を注射；図2）を施行後，疼痛および臨床所見が陰性化するものとした．補助診断として，単純X線で上腕骨頭前面に表面不整像や烏口突起の骨棘および骨硬化の存在，さらに内転内旋位または水平屈曲位のCT写真における烏口突起と上腕骨頭間の距離（coracohumeral distance[5]）の狭小化が健側に比較し存在するかを参考とした．

図1−A Horizontal adduction test.
水平屈曲を強制すると肩関節の前面部痛が出現することを陽性とする。

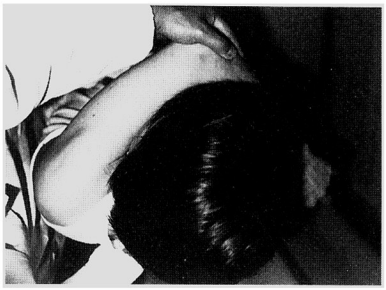

図1−B

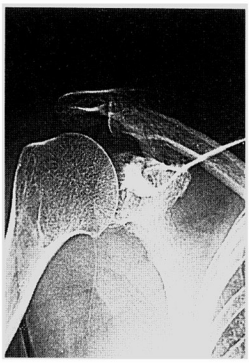

図2：subcoracoid block：X線透視下に烏口突起の後方に1.5ccの局所麻酔剤である1％リドカインと0.5ccの造影剤を注射後、疼痛および臨床所見が消失するものを陽性とする。

手術方法

麻酔は通常，関節鏡検査を行うので全身麻酔または斜角筋間ブロックにて行う．体位はビーチチェアー位で皮切はLesliとRyanの報告した前方腋窩展開法または烏口突起のやや外側に皮線に沿う縦切開で行う．三角筋大胸筋間溝より進入し烏口突起へ達する．烏口突起と上腕骨の間に指を一本挿入し上腕骨を動かし，どのような肢位で烏口突起と上腕骨の間が狭くなるかを調べる．特に伸展内旋時または水平屈曲時に指を挟んでおけないほど狭くなるのが通常である．次に残存していれば烏口肩峰靭帯をより肩峰側で切離し，さらに烏口突起外側に付着する上腕二頭筋短頭および烏口腕筋の一部を骨膜下に剥離し（約1／3程度のことが多い），烏口突起の外側を一部切除し，形成する（図3－A，B），形成後，再び指

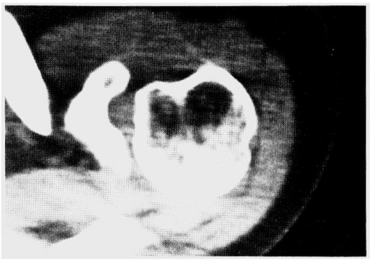

図3－A．術前CT像．烏口突起形成術前後のCT像を示す。

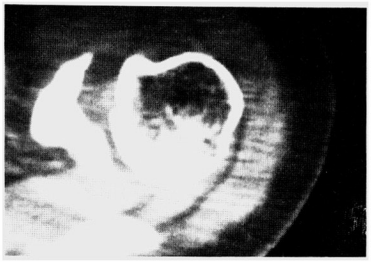

図3－B．術後CT像

を烏口突起と上腕骨の間に挿入し，各種の肩運動によっても痛くなく指が挿入していられる程度の骨形成が必要と考えている．骨膜下に剥離した上腕二頭筋短頭および烏口腕筋の一部は烏口突起に骨孔を作成し，再縫合する（図4）．

後療法は，三角巾固定を2週間行い，他動および自動の肩運動はドレナージチューブ抜去後より行う．肘関節屈筋の一部を修復しているので肘関節の自動運動は2週後より許可し，重量物を持つのは2カ月以降，重労働，スポーツ復帰は3カ月からとしている．　成績は，日整会肩関節疾患治療成績判定基準（以下，JOAスコア）を用い，術前と調査時に評価し，比較検討した．

経過観察期間は6－24カ月（平均12.6カ月）であった．

図4．手術所見．骨膜下に剥離した上腕二頭筋短頭および烏口腕筋の一部は烏口突起に骨孔を作成し，再縫合する

結　　果

JOAスコア（表1）は術前54－77点（平均63.1点）から，術後73－100点（平均90.3点）に改善した．全例でhorizontal adduction testにおける肩関節前方部痛は消失した．烏口突起骨折，筋皮神経麻痺等の合併症はなかった．原因が不明の1例で術後6カ月頃より疼痛増悪し術後14カ月で再手術を要した．再手術時，肩峰下滑液包鏡視において肩峰下面の異常像および滑液包面腱板部分断裂が存在した．

図5－A．79才女性。X線写真正面像にて上腕骨外科頚骨折後変形治癒を認める。

症例供覧（図５）

79才女性．平成６年10月転倒し上腕骨外科頚骨折．保存的治療にて骨癒合するも肩関節前面部痛が残存し，subcoracoid blochにて疼痛消失した．水平屈曲位のCT写真において健側に比較しcoracohumeral distanceの狭小化が存在し，平成７年12月烏口突起形成術施行した．18カ月後の現在，軽度の可動域制限は残存するが疼痛はなく満足している．

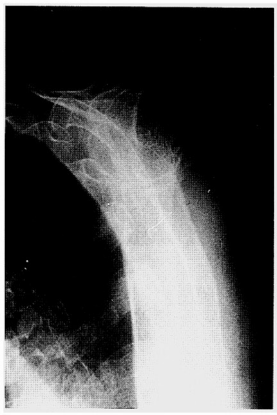

図５－Ｂ．肩甲骨軸射像

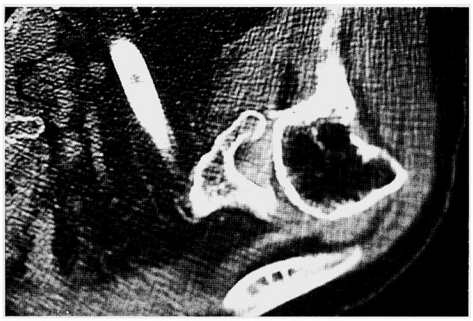

図５－Ｃ．水平屈曲位のCT写真において健側に比較しcoracohumeral distanceの狭小化が認められる。

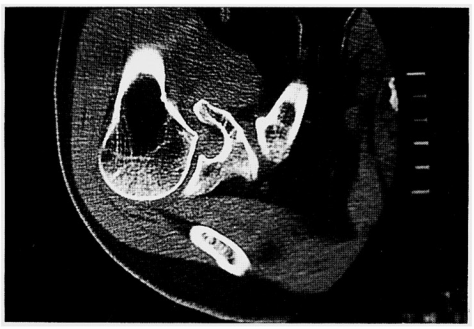

図５－Ｄ．患　側

考　　察

1909年Goldthwaitが肩甲骨の詳細な観察から烏口突起が外側下方に突出している例では，烏口突起と上腕骨小結節がインピンジする可能性があることを報告[6]した．しかし1985年Gerberらが，臨床例について烏口突起におけるインピンジメント症候群を報告[6]するまで，烏口突起インピンジメント症候群の概念はほとんど知られていなかった．

現在までに渉猟し得た限り，烏口突起インピンジメント症候群に対するまとまった報告はほとんどなく，1985年のGerberら[4]の87肩，また1990年Denis[3]の８肩ぐらいである．そのため未だその概念，診断方法および治療は確立しているとは思えない．

烏口突起インピンジメント症候群の診断に関して検討すると，Gerberら[4]は肩の前面部痛があり，肩関節屈曲または外転位での内旋，水平屈曲が障害されると報告している．一方，Denisら[3]は肩関節屈曲内旋位での水平屈曲でのpainful clickをcoracoid impingement signとして診断の参考としている．しかし，Hawkinsら[7]は従来から肩関節内転・屈曲・内旋動作は，肩峰インピンジメント症候群の診断に有用と報告し，1993年Burnsら[1]は屍体を用いた研究から，上記の肢位では棘上筋，大結節および上腕二頭筋長頭腱は肩峰および烏口肩峰靭帯と接触すると報告しているため，我々は肩関節内転内旋屈曲位よりも水平屈曲を強制するhorizontal adduction testを重視している．しかし，同テストにおいては肩鎖関節由来の疼痛も生じる可能性があり，その鑑別のために烏口突起の後方に局所麻酔テスト（subcoracoid blok）を行い，症状および臨床所見の消失を確認することが重要と考えている．今回この診断に基づき烏口突起形成術を行った結果が比較的良好であったことはこの診断方法の有用性を証明したと考えている．

烏口突起インピンジメント症候群の治療方法は肩峰下インピンジメント症候群に対する方法と同様と考えられている．現在までに報告された方法としては，烏口突起の骨切り術[4]，烏口突起切除術[3]，烏口突起形成術[4][10]およびガングリオン，石灰沈着，透析によるアミロイド沈着などの占拠性病変に対する切除術がある．どの方法も烏口突起－上腕骨間のクリアランスを改善する手術と考えられる．今回の症例の中には占拠性病変が原因となっ

た症例は見られないため，全例に烏口突起形成術を行い，合併症もなく良好な成績を得た．Denisら[3]は烏口突起のradical resectionを推奨しているがconjoint tendonすべてを一度切離することによる肘屈曲筋力低下および社会復帰への遅れを考えると烏口突起形成術で十分と思われた．

今回の症例では，特発性の一人が成績不良であった．特発性の1例では術後にsubacromial impingementを生じていた．術前より存在したか術後に生じたのかは不明であるが，1回目の手術時に肩峰下面および腱板が肉眼的に正常であり2回目の手術時に肩峰下面および腱板の不整がみられたことにより術後に生じたと考えている．烏口突起のみの形成では，術後にsubacromial impingementをきたす可能性があるのかもしれない．今後症例を増やし検討することが重要と思われた．

ま　と　め

1．烏口突起インピンジメント症候群の9例10肩に対する烏口突起形成術の成績を報告した．

2．烏口突起インピンジメント症候群の診断においては，Horizontal adduction testおよびsubcoracoid blockが有用と考えられた．

3．烏口突起形成術は，烏口突起インピンジメント症候群の観血的治療の手段として有効である．

文　　献

1）Burns, W. Ⅱ. et al.: Anatomic Relationships in the shoulder impingement syndrome. Clin. Orthop., 294 : 96-102, 1993.

2）Dines, D. et al.: Surgical treatment of lesions of the long head of the biceps. Clin. Orthop., 164 : 165-171, 1982.

3）Dines, D. et al.: The coracoid impingement syndrome. J Bone Joint Surg., 72-B : 314-316, 1990.

4）Gerber, C. et al.: The role of the coracoid process in the chronic impingement syndrome. J. Bone Joint Surg., 67-B : 703-8, 1985.

5）Gerber, C. et al.: The subcoracoid space : An anatomic study. Clin. Orthop., 215 : 132-138, 1987.

6）Golthwait, J. E.: An anatomic and mechanical study of the shoulder joint, explaining paiful shoulder, recurrent dislocations and brachial neuralgias or neuritis. Am. J. Orth. Surg., 6 : 579-606, 1909.

7）Hawkins, R. J., et al.: Physical examination of the shoulder. Orthopaedics, 6 : 1270-1278, 1983.

8）Neer, C. S. Ⅱ : Anterior acromioplasty for the chronic impingement syndrome in the shoulder : preliminary report. J Bone Joint Surg., 54-A : 41-50, 1972.

9）Patte, D.: The subcoracoid impingement. Clin. Orthop., 254 : 55-59, 1990.

10）末永直樹ほか：腱板断裂手術後のSubcoracoid Impingement Syndrome. 肩関節., 21 : 477-481, 1997.